Ergebnis Dunkelfeldversuch vom 25.2.99

Erste Dunkelfelduntersuchung:

Bei dieser Testperson fand sich ein sehr hoher Anteil deformierter und stechapfel-förmiger Erythrozyten. Nach Enderlein, bzw. Dr. W. von Brehmer entstehen stechapfelförmige Erythrozyten durch eine sogenannte Endobiose, das heißt, mikrobielle Lebensformen, die je nach dem Milieu des Blutes die roten Blutzelle befallen können und sich in ihnen vermehren. Die Mikroben verarbeiten hierbei das in den Erythrozyten befindliche Hämoglobin. Hierdurch verändert das rote Blut-körperchen seine Form, so entsteht der stechapfelförmige Erythrozyt. Nach Aussage der Schulmedizin entsteht er durch die Eintrocknung des Präparats. In der Dunkelfeldblutdiagnostik unterscheidet man Formen-veränderungen, die sofort nach der Blutentnahme enthalten sind und Veränderungen, die erst nach Stunden im Präparat erscheinen (Eintrocknungserscheinungen, Sterbeprozeß des Blutes unter dem Mikroskop).

Stechapfelförmige Blutzellen sind in jedem Fall nicht mehr in der Lage Sauerstoff zu transportieren. Nach Aussage der Testperson wäre sie oft müde, lustlos und schlapp, was ohne weiteres mit dem Sauerstoffmangel in Verbindung gebracht werden kann.

Ferner fanden sich zitronenförmige Erythrozyten, sowie Verklumpungen der roten Blutkörperchen, die auf eine Leberbelastung hinweisen.

Die Leukozyten (Abwehrkörperchen) waren ebenfalls deformiert und zeigten im Granula nur eine geringe Eigenbewegung.

Ferner fanden sich sogenannte Thecite (kugelartige Urzellen nach Prof. Dr. G. Enderlein), die auf eine Störung des Säure- Basen- Haushaltes hinweisen.

Nach der Untersuchung bekam die Testperson einen Nullpunktenergiestein "Koralle", Ø35mm in die Hand gelegt, den sie die kommenden 30 Minuten in der Hand hielt.

Zweite Untersuchung nach 30 Min.:

Die stechapfelförmigen Erythrozyten waren in der zweiten Blutuntersuchung völlig verschwunden. Es waren gesunde, runde, rote Blutkörperchen sichtbar. An den stellenweise vorhandenen Verklumpungen der Erythrozyten, sowie den Zitronenformen zeigte sich keine Veränderung.

Thecite waren in dieser Blutprobe nicht aufzufinden. Dafür war eine Erhöhung der Blutfettwerte sichtbar. Diese Veränderungen zeigen sich an den Erythrozytenmembranen. Durch den hohen Anteil der Stechapfelformen in der ersten Blutuntersuchung konnten solche Veränderungen dort nicht beobachtet werden.

Die weißen Blutkörperchen zeigten in dieser Untersuchung eine amöboide Bewegung, sowie eine ausreichende Bewegung des Granula.

Bilderklärung:
Das Bild der ersten Untersuchung (1000:1) zeigt stechapfelförmige Erythrozyten, sowie einen inaktiven neutrophilen Granulozyten (Abwehrkörperchen).
Das Bild der zweiten Untersuchung (1000:1) zeigt saubere, runde rote Blutkörperchen, sowie einen aktiven Leukozyten.

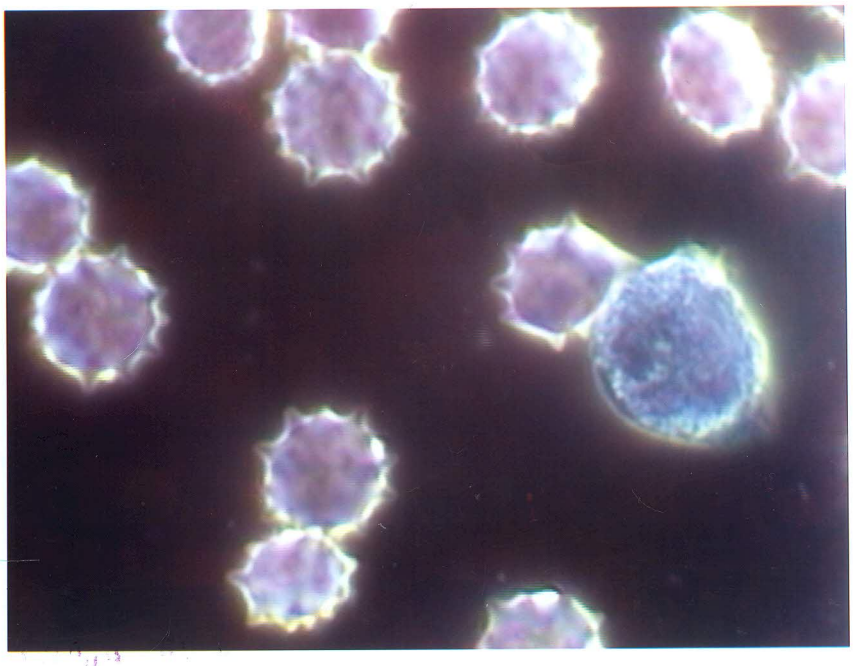

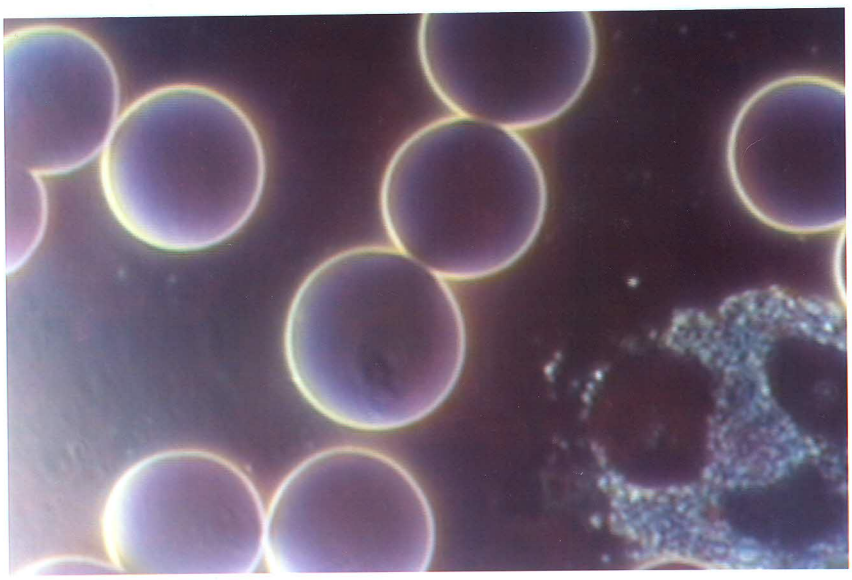

Die Untersuchungen wurden durchgeführt von :

Naturheilpraxis J. Rinne

Weidstr. 10a
64560 Riedstadt-Goddelau
Tel.:0177/5043054
RB

Ergebnis Dunkelfeldversuch vom 25.2.99

Erste Blutuntersuchung:

Bei der Probandin fanden sich die zitronenförmigen roten Blutkörperchen sowie die zur Leberbelastung passenden Verklumpungen der Erythrozyten.
Diese weisen auf eine Instabilität der Membranen hin. Wenn die Leber zuviel entgiften muß, bleiben andere Aufgaben der Leber etwas auf der Strecke. Unter anderem werden in diesem Moment weniger spezifische Aminosäuren produziert, die im Knochenmark zur Herstellung der Membranen der roten Blutkörperchen benötigt werden. So werden die einzelnen Blutkörperchen schon bei ihrer Entstehung qualitativ minderwertig.

Eine leichte Geldrollenbildung zeigte sich im Randbereich des Blutstropfens, das heißt, die einzelnen roten Blutkörperchen hingen aneinander wie die „Münzen in einer Geldrolle". Dieses Aneinanderhaften der roten Blutkörperchen führt dazu, daß die Gesamtoberfläche aller Blutkörperchen vermindert ist. Eine solche Verminderung der Gesamtoberfläche hat eine schlechte Sauerstoffaufnahme zur Folge. Ferner müssen im Kapillargebiet einzelne rote Blutkörperchen durch die haarfeinen Blutgefäße strömen, durch die Geldrollenbildung kann es hier zu Durchblutungsstörungen kommen.
Die Ursache der Geldrollenbildung ist in einer verminderten Flüssigkeits-aufnahme zu suchen. Ferner werden als Ursache aber auch Entzündungen, Streß, Schreck oder Depressionen diskutiert.

Die weißen Blutzellen zeigten eine gute Abwehrlage.

Nach Prof. Dr. G. Enderlein können sich im Blut eines jeden Säugetieres, also auch des Menschen, mikrobielle Lebensformen entwickeln, die eine Aussage über die Qualität des Blutes zulassen, da sie vom individuellen Milieu abhängig sind.

Eine solche Weiterentwicklung stellen die Filite dar. Sie können sich nur im Blut bilden, wenn der Blut-pH-Wert über das physiologische Niveau angestiegen ist. Ein zu hoher Blut-pH-Wert stellt eine Störung im Säure- Basen- Gleichgewicht dar. Diese Erscheinungen fanden sich ebenfalls in dieser Blutprobe und können zu Durchblutungsstörungen führen.

Ferner fanden sich sogenannte Thecite (kugelartige Urzellen nach Prof. Dr. G. Enderlein), die ebenfalls auf eine Störung des Säure- Basen- Haushaltes hinweisen. Eine Erhöhung des Cholesterinspiegels war ebenfalls zu erkennen.

Probandin RL trank nach dieser Untersuchung einen Mt. Shasta Powerdrink 0.2l.
Nach 30 Minuten Kontrolle im Dunkelfeld:

Zweite Untersuchung:

In dieser Untersuchung fiel auf, daß alle Filite, sowie die Verformungen der Erythrozytenmembranen, die aufgrund der erhöhten Blutfettwerte entstehen, verschwunden waren. Dafür waren einige stechapfelförmigen Erythrozyten sichtbar.

Bilderklärung :
Auf dem ersten Bild (1000:1) sieht man die beginnende Geldrollenbildung der roten Blutkörperchen.
Bild zwei (1000:1) zeigt einen intakten neutrophilen Granulozyten (weißes Blutkörperchen), sowie einzelne rote Blutkörperchen.

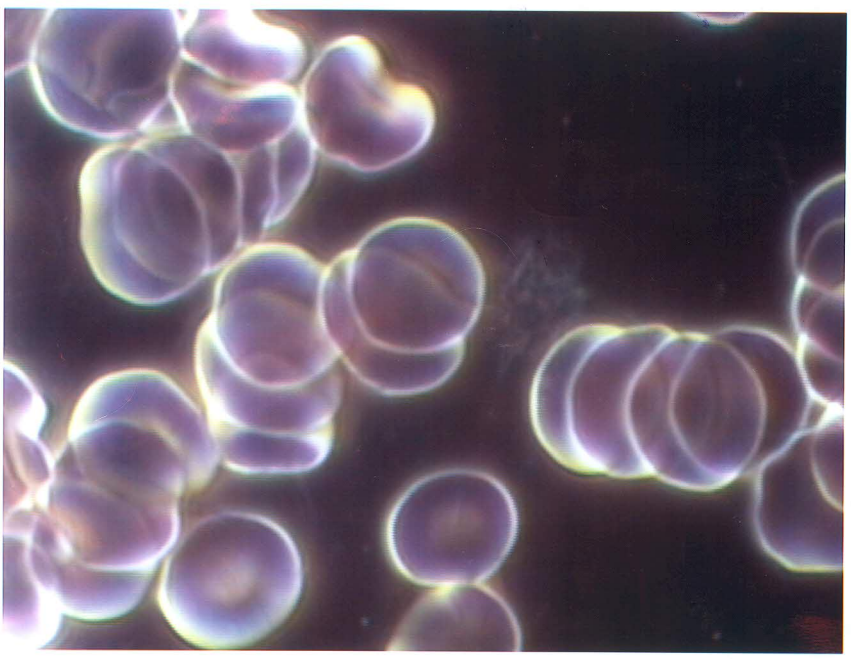

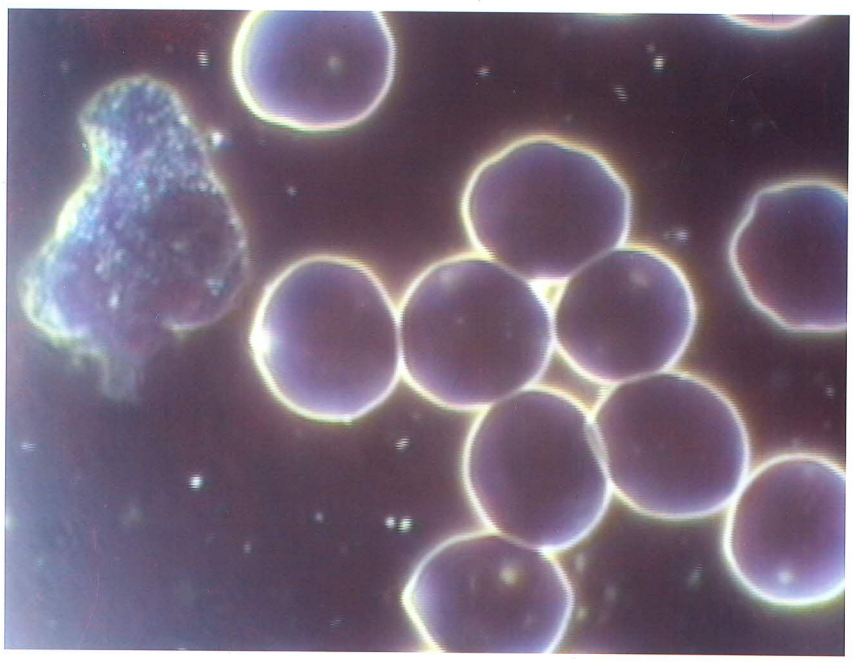

Die Untersuchungen wurden durchgeführt von :

Naturheilpraxis J. Rinne

Weidstr. 10a
64560 Riedstadt-Goddelau
Tel.:0177/5043054
AH

Ergebnis Dunkelfeldversuch vom 25.2.99

Erste Dunkelfelduntersuchung :

In dieser Blutprobe fanden sich inselförmige Anordnungen von roten Blutkörperchen. Die Zellen waren hierin regelrecht miteinander verklebt und ihre Membranen instabil, was sich durch ein gegenseitiges Anpassen bemerkbar macht. Ferner fanden sich zitronenförmige rote Blutkörperchen, was ebenfalls auf eine Instabilität der Membranen hinweist. All diese Erscheinungen sind auf eine überlastete Leber zurückzuführen. Wenn die Leber zuviel entgiften muß, bleiben andere Aufgaben der Leber etwas auf der Strecke. Unter anderem werden in diesem Moment weniger spezifische Aminosäuren produziert, die im Knochenmark zur Herstellung der Membranen der roten Blutkörperchen benötigt werden. So werden die einzelnen Blutkörperchen schon bei ihrer Entstehung qualitativ minderwertig. Ebenso zeigte diese Blutprobe eine beginnende Geldrollenbildung, das heißt, die einzelnen roten Blutkörperchen hingen aneinander wie die „Münzen in einer Geldrolle". Dieses Aneinanderhaften der roten Blutkörperchen führt dazu, daß die Gesamtoberfläche aller Blutkörperchen vermindert ist. Eine solche Verminderung der Gesamtoberfläche hat eine schlechte Sauerstoffaufnahme zur Folge. Ferner müssen im Kapillargebiet einzelne rote Blutkörperchen durch die haarfeinen Blutgefäße strömen, durch die Geldrollenbildung kann es hier zu Durchblutungsstörungen kommen.
Die Ursache der Geldrollenbildung ist in einer verminderten Flüssigkeitsaufnahme zu suchen. Ferner werden als Ursache aber auch Entzündungen, Streß, Schreck oder Depressionen diskutiert.

Die weißen Blutkörperchen, die für Abwehraufgaben verantwortlich sind, waren ohne Beanstandung.

Nach Prof. Dr. G. Enderlein können sich im Blut eines jeden Säugetieres, also auch des Menschen, mikrobielle Lebensformen entwickeln, die eine Aussage über die Qualität des Blutes zulassen, da sie vom individuellen Milieu abhängig sind. Eine solche Weiterentwicklung stellen die Filite dar. Sie können sich nur im Blut bilden, wenn der Blut-pH-Wert über das physiologische Niveau angestiegen ist. Ein zu hoher Blut-pH-Wert stellt eine Störung im Säure- Basen- Gleichgewicht dar. Diese Erscheinungen fanden sich ebenfalls in dieser Blutprobe. Filite führen (so Enderlein) zu Durchblutungsstörungen, da sie die Fließeigenschaft des Blutes behindern.

Ferner fanden sich vereinzelt spezifische Einbuchtungen an den roten Blutkörperchen, was auf eine Erhöhung des Cholesterinspiegels hinweist.

Nach der Untersuchung wurde der Probandin ein Preßling BLUEGREEN Alpha, nullpunktenergetisiert oral mit einem Schluck Wasser verabreicht. Nach 20 Min. wurde eine Kontrolle im Dunkelfeldmikroskop durchgeführt.

Zweite Untersuchung, 20 Minuten nach Einnahme des Testpräparates:

Die Verklumpungen der roten Blutkörperchen lösten sich teilweise auf. Weiterhin waren zitronenförmige Erythrozyten im Blut sichtbar. Da es sich hier um einen Fehler in der Entstehung der Blutkörperchen handelt, sollte auch hier keine Verbesserung zu erwarten sein.
Die Geldrollenbildung war vollständig verschwunden.
Die weißen Blutkörperchen waren weiterhin frei von jeglicher Beanstandung.

Die Filite (nach Enderlein) waren vollständig aus dem Blut verschwunden, was sich nur durch eine Stabilisierung des Blut pH-Wertes erklären läßt.
Veränderungen an den Erythrozyten, die auf eine Erhöhung des Cholesterinspiegels hinwiesen, waren ebenfalls nicht mehr aufzufinden.

Bilderklärung:
Auf Bild 1 (1000:1) sieht man eine beginnende Verklumpung der Erythrozyten sowie einige Zitronenformen.
Bild 2 (1000:1) zeigt einen intakten Leukozyten, sowie freie runde rote Blutkörperchen und einen Akanthozyten (stechapfelförmiger Ery.).

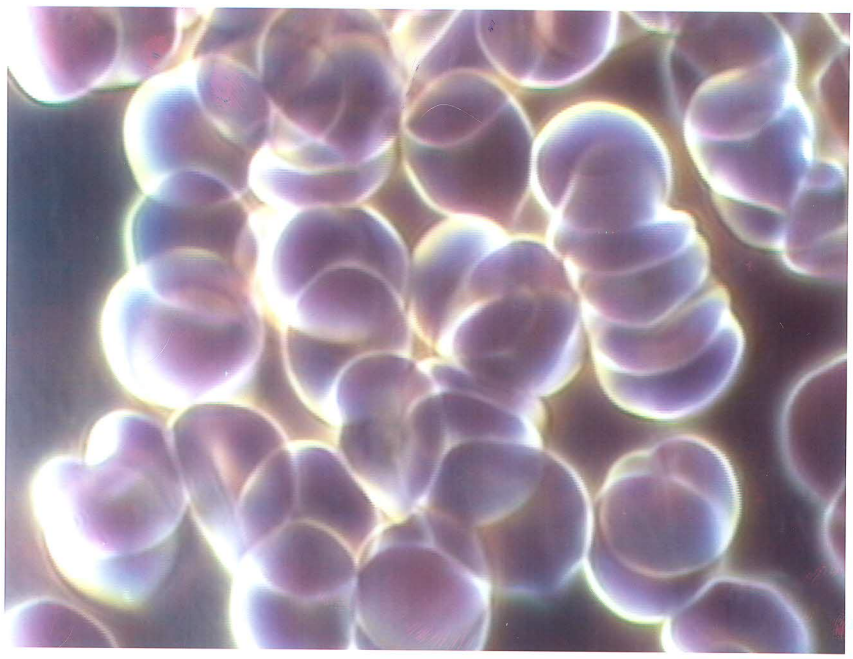

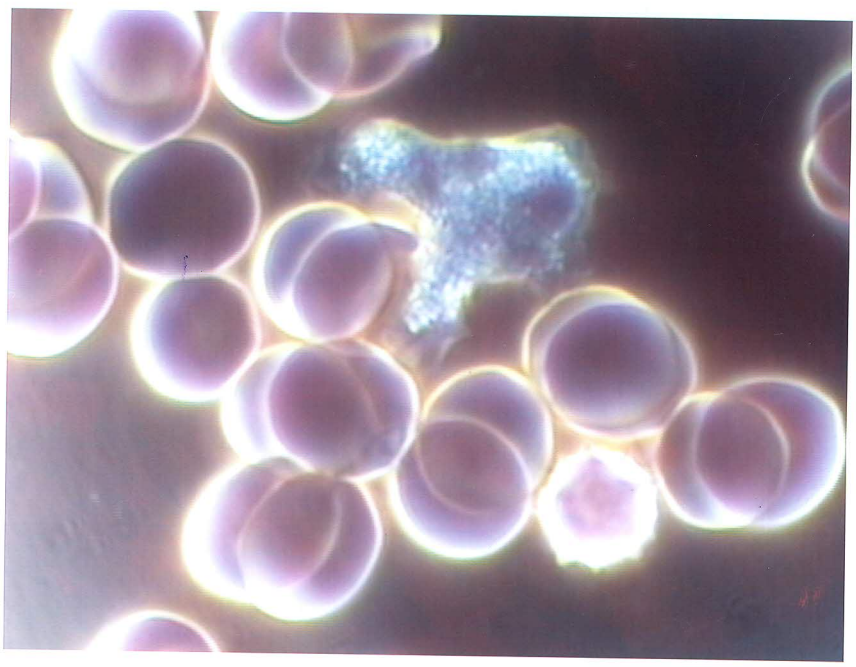

Die Untersuchungen wurden durchgeführt von :

Naturheilpraxis J. Rinne

Weidstr. 10a
64560 Riedstadt-Goddelau
Tel.:0177/5043054
RL

Ergebnis Dunkelfeldversuch vom 25.2.99

Erste Blutuntersuchung:

Das Blutbild zeigt alle Erscheinungen einer Leberüberlastung. Die zitronen-förmigen roten Blutkörperchen weisen auf eine Instabilität der Membranen hin. Wenn die Leber zuviel entgiften muß, bleiben andere Aufgaben der Leber etwas auf der Strecke. Unter anderem werden in diesem Moment weniger spezifische Aminosäuren produziert, die im Knochenmark zur Herstellung der Membranen der roten Blutkörperchen benötigt werden. So werden die einzelnen Blutkörperchen schon bei ihrer Entstehung qualitativ minderwertig.

Ebenso zeigte diese Blutprobe eine massive Geldrollenbildung, das heißt, die einzelnen roten Blutkörperchen hingen aneinander wie die „Münzen in einer Geldrolle". Dieses Aneinanderhaften der roten Blutkörperchen führt dazu, daß die Gesamtoberfläche aller Blutkörperchen vermindert ist. Eine solche Verminderung der Gesamtoberfläche hat eine schlechte Sauerstoff-aufnahme zur Folge. Ferner müssen im Kapillargebiet einzelne rote Blut-körperchen durch die haarfeinen Blutgefäße strömen, durch die Geldrollen-bildung kann es hier zu Durchblutungsstörungen kommen. Die Ursache der Geldrollenbildung ist in einer verminderten Flüssigkeitsaufnahme zu suchen. Ferner werden als Ursache aber auch Entzündungen, Streß, Schreck oder Depressionen diskutiert.

Nach Prof. Dr. G. Enderlein können sich im Blut eines jeden Säugetieres, also auch des Menschen, mikrobielle Lebensformen entwickeln, die eine Aussage über die Qualität des Blutes zulassen, da sie vom individuellen Milieu abhängig sind.

Eine solche Weiterentwicklung stellen die Filite dar. Sie können sich nur im Blut bilden, wenn der Blut-pH-Wert über das physiologische Niveau ange-stiegen ist. Ein zu hoher Blut-pH-Wert stellt eine Störung im Säure- Basen- Gleichgewicht dar. Diese Erscheinungen fanden sich ebenfalls in einer hohen Anzahl in dieser Blutprobe. Filite führen (so Enderlein) zu Durchblutungs-störungen, da sie die Fließeigenschaft des Blutes behindern.

Die Testperson bekam eine Prise energetisierten Milchzucker oral verabreicht. 20 Minuten danach erfolgte eine Kontrolluntersuchung.

Zweite Blutuntersuchung:

Es waren keine Verklumpungen der Erythrozyten mehr nachweisbar. Ferner ging der Anteil der zitronenförmigen Blutkörperchen zurück. Die Geldrollen lösten sich völlig auf, es waren nur noch einzelne Blutkörperchen sichtbar. Die Filite verschwanden ebenso unter dem Einfluß des energetisierten Milchzuckers. Lediglich einige Veränderungen an den Erythrozyten-membranen, die auf eine Erhöhung des Blutfettspiegels hinweisen, waren nun vorhanden.

Bilderklärung:

Bild 1 (100:1) zeigt eine massive Geldrollenbildung, die auf Bild 2 (100:1) nach der Einnahme des energetisierten Milchzuckers völlig verschwunden war.

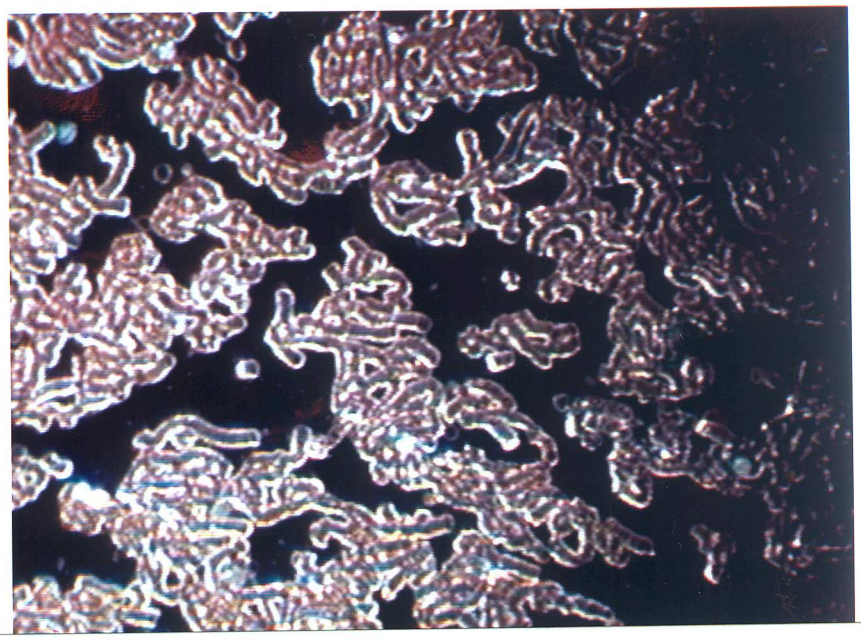

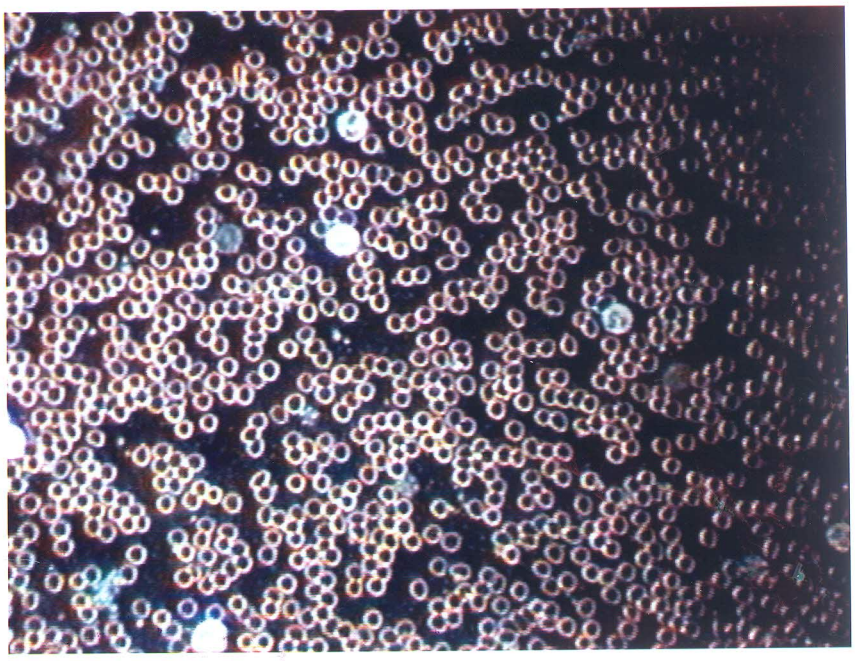

Die Untersuchungen wurden durchgeführt von :

Naturheilpraxis J. Rinne

Weidstr. 10a
64560 Riedstadt-Goddelau
Tel.:0177/5043054
AS